Конфокальная лазерная эндомикроскопия в диагностике заболеваний органов желудочно-кишечного тракта

В.А.Солодкий, Ю.В.Синев, О.В.Иванова, И.Б.Грунин, П.Б.Коломацкая

Российский научный центр рентгенорадиологии, Москва
(директор — чл.-кор. РАМН, проф. В.А.Солодкий)

В обзоре рассматриваются потенциальные возможности клинического применения конфокальной лазерной эндомикроскопии в диагностике заболеваний органов желудочно-кишечного тракта. Это новая неинвазиваная методика, которая позволяет посредством миниатюрного конфокального эндомикроскопа во время выполнения рутинной эндоскопической процедуры in vivo в режиме реального времени получать изображения слизистой оболочки желудочно-кишечного тракта в высоком разрешении (так называемые виртуальные биопсии).
Ключевые слова: конфокальная лазерная эндомикроскопия, эндоскопия, предраковые заболевания органов желудочно-кишечного тракта

Confocal Laser Endomicroscopy in the Diagnosis of Gastrointestinal Tract Diseases

V.A.Solodkiy, Yu.V.Sinev, O.V.Ivanova, I.B.Grunin, P.B.Kolomatskaya

The Russian Scientific Center of Roentgenology and Radiology, Moscow
(Director — Corr. Member of RAMS, Prof. V.A.Solodkiy)

There is reviewed the potential clinical application of confocal laser endomicroscopy in the diagnosis of the gastrointestinal tract. This is a new noninvasive technique that allows with the help of a miniature confocal endomicroscopy runtime routine endiscopic procedure in vivo in real time to obtain images of the mucous membrane of the gastrointestinal tract in high resolution (the so-called virtual biopsy).
Key words: confocal laser endomicroscopy, endoscopy, precancerous lesions of the gastrointestinal tract

В последние годы эндоскопия, благодаря развитию и совершенствованию медицинской техники и аппаратуры, появлению прогрессивных методик, существенно расширила свои возможности и выделилась в отдельную самостоятельную область медицины. Применение малоинвазивных технологий позволяет проводить эндоскопическое лечение ранних раков желудочно-кишечного и респираторного трактов, пищевода Барретта и т.д. Закономерно, что новые возможности лечебной эндоскопии предъявляют высокие требования к эндоскопии диагностической. Крайне важна точная и наиболее ранняя диагностика опухолевых и предраковых заболеваний, в частности желудочно-кишечного тракта (ЖКТ), что, в свою очередь, служит предпосылкой к появлению и развитию новых направлений эндоскопических методов обследования.

Несмотря на то, что такие методики, как хромоэндоскопия, увеличительная эндоскопия (Zoom-эндоскопия), эндоскопия высокой четкости (HRE), узкоспектральная эндоскопия (NBI, Narrow Band Imaging), автофлюоресцентная эндоскопия (AFI), заметно улучшили детальную оценку мельчайших патологических изменений слизистой оболочки ЖКТ, выполнение прицельных биопсий с последующим морфологическим исследованием биоптатов остается необходимым условием для постановки окончательного диагноза.

Однако выполнение множественных биопсий или эндоскопических резекций сопряжено с известными недостатками. К ним относятся как потенциальные осложнения (кровотечения, перфорации), так и частые ложноотрицательные результаты вследствие взятия нерепрезентативных биопсий, что требует проведения повторных и дополнительных исследований. Это, вместе с дорогостоящим, трудоемким, многоэтапным процессом изготовления гистологических препаратов, приводит к значительным временным и материальным затратам.

В 2006 г. была представлена новая эндоскопическая методика — конфокальная лазерная эндомикроскопия (confocal endomicroscopy — CEM или confocal laser endomicroscopy — CLE). CLE — неинвазивная методика, которая посредством встроенного в эндоскоп миниатюрного конфокального эндомикроскопа позволяет получать во время рутинной эндоскопической процедуры *in vivo* микроскопические изображения слизистой оболочки ЖКТ в высоком разрешении, приближенном к обычной световой микроскопии.

Технические принципы конфокальной лазерной сканирующей эндомикроскопии

Впервые основная концепция конфокальной микроскопии была разработана M.Minsky в середине 50-х годов прошлого столетия в целях исследования нейронной сети в нативном препарате ткани головного мозга без предварительного

Для корреспонденции:

Коломацкая Полина Борисовна, врач отделения эндоскопических и рентгенохирургических методов диагностики и лечения хирургического отдела Российского научного центра рентгенорадиологии

Адрес: 117997, Москва, ул. Профсоюзная, 86
Телефон: (495) 120-8526
E-mail: annkol02@mail.ru

Статья поступила 04.06.2012, принята к печати 31.10.2012

окрашивания [1]. Его изобретение тогда осталось без внимания в силу отсутствия на тот момент мощного источника света, необходимого для получения изображения, и отсутствия должного компьютерного оборудования для обработки полученной информации.

Благодаря появившимся в конце 1990-х годов высокоскоростным компьютерным системам, мониторам с высоким разрешением наступил новый этап в развитии конфокальной микроскопии, что стимулировало значительный интерес к применению этого метода в клинической медицине.

Для создания конфокального изображения луч лазера определенной длины волны и низкой мощности (аргон-ионный лазер синего света, волна возбуждения 488 нм) наводится на исследуемый участок слизистой оболочки через объектив с использованием так называемого селективного зеркала. Специальное многослойное напыление из диэлектрических материалов обеспечивает высокоэффективное отражение света на длине волны генерации лазера и почти 100% пропускание света в остальном спектральном диапазоне. На образце ткани лазер освещает не все поле зрения, а фокусируется в точку. Предварительно введенные флуоресцентные вещества возбуждаются светом лазера и дают свечение, собираемое тем же объективом. Селективное зеркало отражает рассеянный образцом лазерный свет, пропуская через себя к системе детекции (фотоэлектронный умножитель, ФЭУ) флуоресцентное излучение, очищенное от паразитного светорассеяния. Для улучшения разрешения используется конфокальная диафрагма (конфокальная апертура, «pinhole»), которая помещается в той плоскости, где микроскоп фокусирует флуоресценцию, собранную из фокуса объектива. Через диафрагму проходит только та флуоресценция, которая излучается вблизи фокуса лазерного луча под объективом. Флуоресценция, испускаемая слоями выше и ниже фокуса, оказывается дефокусированной и к ФЭУ не поступает [2].

Миниатюрный конфокальный лазерный микроскоп может быть встроен либо в дистальный конец гибкого эндоскопа (гастроскоп Pentax EG-3870CIK, колоноскоп Pentax EC-3870CILK, Pentax, Япония), либо в автономный зонд, который подводится к исследуемому образцу ткани через «рабочий» канал обычного эндоскопа (минизонды CholangioFlex, GastroFlex, ColoFlex, GastroFlex-UHD, ColoFlex-UHD в системе Cellvizio производства Mauna Kea Technologies, Франция) [3, 4]. Краткая сравнительная характеристика конфокальных систем представлена в таблице.

Конфокальная эндомикроскопическая система Pentax ICS-1000 (Pentax EG-3870CIK и Pentax EC-3870CILK)

Система Pentax ICS-1000 оснащена двумя мониторами: сенсорным для эндомикроскопического изображения и монитором для эндоскопического изображения; запись проводимого исследования ведется одновременно с двух мониторов. Благодаря тому что микроскоп интегрирован непосредственно в эндоскоп, можно проводить забор биопсийного материала через свободный инструментальный канал одновременно с конфокальной записью. Данное устройство позволяет получать конфокальные изображения слизистой оболочки со скоростью 1,6 кадра в секунду (1024×512 пикселей) или 0,8 кадра в секунду (1024×1024 пикселей) с изменяемой глубиной сканирования в пределах от 0 до 250 мкм. При этом поле зрения составляет 475×474 мкм, боковое разрешение — 0,7 мкм, осевое разрешение — 7 мкм. В иностранной литературе данную методику получения конфокальных изображений принято сокращенно именовать eCLE (от endoscope Confocal Laser Endomicroscopy) [4].

Таблица. **Сравнительная характеристика конфокальных эндомикроскопических систем Pentax ICS-1000 и Cellvizio**

Характеристика	Pentax ICS-1000	Cellvizio
Тип излучения	Непрерывный	Непрерывный
Длина волны лазера	480 нм	488 нм
Степень увеличения	×1000	×1000
Разрешение	1 мкм	1–3,5 мкм
Глубина сканирования	250 мкм	190 мкм
Поле зрения	225 625 нм^2	282 600 нм^2
Частота кадров	0,8 в секунду	12 в секунду
Возможность мозаичной реконструкции поверхности изучаемого участка	Нет	Да
Совместимость с эндоскопами	Совместим только с Pentax	Совместим со всеми видами гибких и ригидных эндоскопов

Конфокальная эндомикроскопическая система Cellvizio

Совершенно иная концепция используется французской фирмой «Mauna Kea Technologies». Система состоит из конфокального лазерного сканирующего блока, рабочей станции с программным обеспечением и конфокальных минизондов (рис. 1). Минизонды, содержащие десятки тысяч фиброволокон и миниатюрный оптический объектив, передают сканирующий лазерный луч в зону наблюдения внутри ЖКТ или дыхательных путей и фиксируют флуоресцентный свет, отражаемый тканью [3]. Несомненным преимуществом Cellvizio является совместимость всех типов гибких и ригидных эндоскопов (Fujinon, Pentax, Olympus, Storz и др.), так как минизонды проводятся к исследуемому участку слизистой оболочки через инструментальный канал эндоскопа. При этом диаметр рабочего канала гастроскопа и колоноскопа должен составлять не менее 2,8 мм, а бронхоскопа — не менее 2,2 мм. Для исследования желчевыводящих путей диаметр инструментального канала холангиоскопа должен быть не менее 1,2 мм.

Сами зонды представлены тремя типами и несколькими моделями в зависимости от их предназначения и оптических свойств. Зонды типа S (ColoFlex™S, GastroFlex™S, AlveoFlex™) подают свет лазера непосредственно на ткань из дистального конца волокна; диапазон глубины исследования ограничен первыми 50 мкм ткани (в зависимости от типа слизистой оболочки); латеральное разрешение составляет 3,5 мкм, а максимальное поле зрения — 600 мкм в диаметре. Зонды типа Z (ColoFlex™, GastroFlex™) позволяют проводить исследование слизистой оболочки с рабочего расстояния в несколько десятков микрон. Латеральное разрешение и поле зрения такие же, как у зондов типа S. Все зонды позволяют получать динамические (12 кадров в секунду) эндомикроскопические изображения, и отдельные кадры могут быть реконструированы по специальному компьютерному алгоритму в мозаичное изображение с расширенным полем зрения (4×2 мм).

В зарубежных литературных источниках за данной методикой получения конфокальных изображений закрепилось

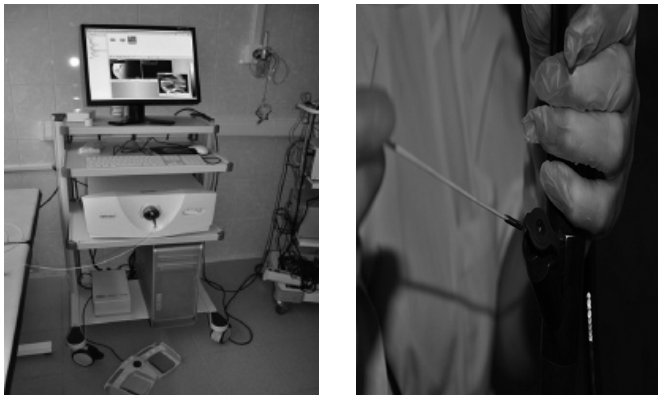

Рис. 1. **Эндомикроскопическая система Cellvizio.**

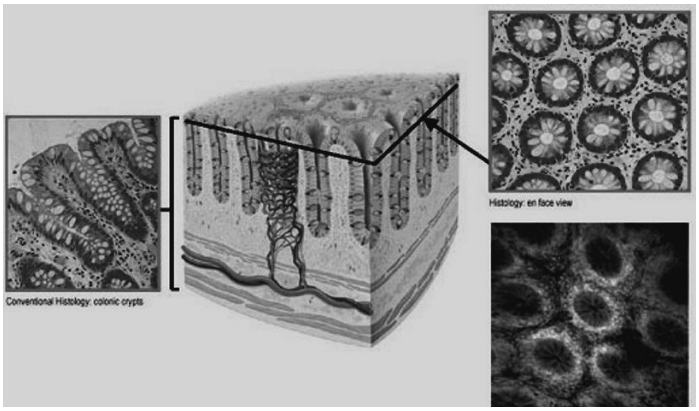

Рис. 2. **Расположение ткани и плоскости сканирования (Images courtesy of Professor Adrian Polglase, Cabrini Hospital, Australia).**

сокращенное обозначение pCLE (от probe-based Confocal Laser Endomicroscopy) [3, 4].

Флуоресцентные вещества

Непременным условием для получения высококонтрастного конфокального изображения является использование флуоресцентных веществ, которые применяются как системно (внутривенное введение флуоресцеина или тетрациклина), так и местно (распыление через катетер акрифлавина и крезилового фиолетового). Из перечисленных контрастных агентов в клинической практике наиболее часто применяется 10% флуоресцеин натрия — препарат, традиционно используемый в офтальмологии для флюоресцентной ангиографии и ангиоскопии сетчатки и радужной оболочки глаза. Побочные эффекты при применении флуоресцеина не выражены и включают в себя кратковременную, в течение 1–2 ч, желтушность кожных покровов и окрашивание мочи в ярко-желтый цвет в течение 1–2 дней. После внутривенного введения флуоресцеин в сосудистом русле активно связывается сывороточным альбумином. Несвязанный флуоресцеин путем пассивной диффузии через капиллярные стенки поступает в межклеточное пространство, окрашивая его, а также клетки поверхностного эпителия и собственную пластинку слизистой оболочки. Продолжительность действия флуоресцеина составляет до 30 мин. Применение флуоресцеина дает возможность идентифицировать эпителиоциты, капилляры, эритроциты, межклеточное вещество. Ядра клеток не окрашиваются флуоресцеином и на конфокальных изображениях визуализируются в виде темных пятен.

Методика выполнения конфокальной лазерной эндомикроскопии и интерпретация конфокальных эндомикроскопических изображений

Через 7–10 мин после внутривенного введения от 2,5 до 5,0 мл 10% раствора флуоресцеина натрия можно приступать к исследованию. Для этого следует обеспечить довольно плотный контакт дистального конца эндоскопа (с интегрированным конфокальным микроскопом) или минизонда с интересующим участком слизистой оболочки, избегая при этом чрезмерного ее сдавления. Важное условие для получения качественных четких конфокальных изображений или записей — минимизация артефактов, возникающих вследствие перистальтики, непроизвольных и дыхательных движений пациента. С этой целью исследование рекомендуется проводить в условиях медикаментозной седации, а также использовать съемный дистальный прозрачный колпачок на эндоскоп для фиксации слизистой оболочки.

Основные отличия конфокальной лазерной микроскопии от традиционного гистологического исследования заключаются в том, что получаемые изображения слизистой оболочки ориентированы параллельно ее поверхности (en face) и представляют собой полутоновые изображения (рис. 2). С помощью конфокального сканирующего лазерного микроскопа могут быть получены как отдельные изображения сечений, так и небольшие видеозаписи для демонстрации динамических процессов, например кровотока. Таким образом, ввиду собственных технических особенностей (глубина сканирования ограничена собственной пластинкой слизистой оболочки) и фармакокинетических свойств флуоресцеина (клеточные ядра не окрашиваются) конфокальная эндомикроскопия позволяет провести быструю дифференцировку между неизмененной нормальной слизистой оболочкой и слизистой с регенеративными и опухолевыми изменениями. Определение же степени дисплазии эпителия в настоящее время пока невозможно.

Несмотря на то что от врача-эндоскописта, проводящего конфокальную микроскопию, требуются фундаментальные знания в области нормальной гистологии и патологической анатомии, через 20–30 самостоятельно проведенных процедур достигается высокая точность в постановке гистологического диагноза, например пищевода Барретта [3, 5].

Диагностическая достоверность метода конфокальной эндомикроскопии и области его применения

Показания к применению конфокальной эндомикроскопии довольно обширны и включают в себя все существующие в настоящий момент показания к выполнению биопсии.

Профессор Р.Кейсслих и его коллеги из Майна (Германия) имеют наибольший опыт работы с конфокальной системой Pentax. Они оценивали возможности и диагностическую точность метода эндомикроскопии в диагностике колоректальных аденом, пищевода Барретта, коллагенозных колитов, а также гастритов, ассоциированных с *Helicobacter pylori* [5–8]. И в целом можно признать, что даже первые результаты их исследований впечатляют: степень точности достигает 97% [7, 9]. Профессор С.Китабатаке с коллегами из Японии применил метод конфокальной эндомикроскопии при диагностике раннего рака желудка [10]. И в этом случае степень точности в постановке диагноза была высокой и достигала 95%.

У пациентов с подозрением на пищевод Барретта применение конфокальной эндомикроскопии, как в варианте pCLE, так и в варианте eCLE, позволяет поставить данный диагноз и выявить связанные с ним неопластические изменения с точностью, превышающей 90% [4, 5]. Во время эндомикроскопии при пищеводе Барретта определяется цилиндрический эпителий (кишечный тип эпителия) с темными бокаловидными клетками, содержащими муцин, и с характерной ворсинчатой структурой; под эпителием видны субэпителиальные капилляры правильной формы как в поверхностных, так и в более глубоких слоях слизистой оболочки.

У пациентов с подозрением на целиакию конфокальная эндомикроскопия может обеспечить диагностику этого заболевания при выявлении атрофии ворсинок и увеличенного числа интраэпителиальных лимфоцитов [11].

Опухолевые изменения слизистой оболочки толстой кишки можно предсказать с высокой точностью (>95%). Четко дифференцируются гиперпластические и аденоматозные полипы [8, 12].

Конфокальная эндомикроскопия может также использоваться у пациентов с хронической диареей для выявления микроскопических колитов. Известно, что у данной категории больных эндоскопическая и рентгенологическая картина толстой кишки остается нормальной, и для постановки точного диагноза необходимо проводить множественные биопсии слизистой оболочки различных областей толстой кишки. Конфокальная эндомикроскопия позволяет у пациентов с коллагенозным колитом непосредственно во время колоноскопии выявлять субэпителиальные отложения тяжей коллагена, а у больных с лимфоцитарным колитом — внутриэпителиальную инфильтрацию лимфоцитами и исчезновение крипт. Таким образом, CLE дает возможность отказаться от взятия большого количества мультицентрических биопсий «наугад» и поставить точный диагноз в краткие сроки [6].

Для диагностики изменений в панкреато-билиарной системе применяется методика получения конфокальных изображений только с использованием минизондов (pCLE), и основная роль эндомикроскопии заключается в выявлении неопластических изменений в труднодоступных для взятия биопсии участках желчных протоков [13].

Заключение

Использование конфокальной лазерной сканирующей флуоресцентной эндомикроскопии значительно расширяет диагностические возможности современной гастроинтестинальной эндоскопии, позволяя получать микроскопические изображения с разрешением, близким к обычной световой микроскопии, непосредственно во время стандартного эндоскопического исследования в режиме реального времени. Конфокальная микроскопия не изменяет каким-либо образом ткани в ходе исследования, что минимизирует появление артефактов. Процедура сканирования безболезненна для пациента, проходит без повреждения слизистой оболочки, позволяет наблюдать за ее состоянием в динамике. Важнейшее преимущество метода — быстрота получения результата обследования в сравнении с классическим патогистологическим исследованием. Это позволяет не только быстро поставить точный морфологический диагноз и провести дифференциальную диагностику, выполнить предельно точную прицельную «умную» биопсию и заметно уменьшить (в ряде случаев в 4 раза [8]) количество последующих диагностических биопсий, но и в случае необходимости безотлагательно приступить к рациональному лечению.

Литература

1. Minsky M. Memoir on inventing the confocal scanning microscopy // Scanning. 1988. V.10. P.128–138.
2. Феофанов А.В. Спектральная лазерная сканирующая конфокальная микроскопия в биологических исследованиях // Успехи биол. хим. 2007. Т.47. С.371–410.
3. Osdoit A., Genet M., Perchant A. et al. In vivo fibered confocal reflectance imaging: totally non-invasive morphological cellular imaging brought to the endoscopist [Electronic resource] // SPIE Digital Library [Official website]. Proc. SPIE 6082. Endoscopic Microscopy. 608208 (Feb. 23, 2006). DOI: 10.1117/12.646659. URL: http://proceedings.spiedigitallibrary.org/volume.aspx?conferenceid=2186&volumeid=250 (accessed: 20.06.2012).
4. Palma G.-P. Confocal laser endomicroscopy in the “in vivo” histological diagnosis of gastrointestinal tract // World J. Gastroenterol. 2009. V.15 (46). P.5770–5775.
5. Goetz M., Hoffman A., Galle P.R. et al. Confocal laser endoscopy: new approach to the early diagnosis of tumors of the esophagus and stomach // Future Oncol. 2006. V.2. P.469–476.
6. Kiesslich R., Hoffman A., Goetz M. et al. In vivo diagnosis of collagenous colitis by confocal endomicroscopy // Gut. 2006. V.55. P.591–592.
7. Kiesslich R., Goetz M., Neurath M.F. Confocal laser endomicroscopy for gastrointestinal diseases // Gastrointest. Endosc. Clin. N. Am. 2008. V.18. P.451–466.
8. Kiesslich R., Goetz M., Vieth M. et al. Technology insight: confocal laser endoscopy for in vivo diagnosis of colorectal cancer // Nat Clin Pract Oncol. 2007. V.4. P.480–490.
9. Meining A., Saur D., Bajbouj M. et al. In vivo histopathology for detection of gastrointestinal neoplasia with a portable, confocal miniprobe: an examiner blinded analysis // Clin. Gastroenterol. Hepatol. 2007. V.5. P.1261–1267.
10. Kitabatake S., Niwa Y., Miyahara R. et al. Confocal endomicroscopy for the diagnosis of gastric cancer in vivo // Endoscopy. 2006. V.38 (11). P.1110–1114.
11. Zambelli A., Villanacci V., Buscarini E. et al. Confocal laser endomicroscopy in celiac disease: description of findings in two cases // Endoscopy. 2007. V.39. P.1018–1020.
12. Hurlstone D.P., Baraza W., Brown S. et al. In vivo real-time confocal laser scanning endomicroscopic colonoscopy for the detection and characterization of colorectal neoplasia // Br J Surg. 2008. V.95 (5). P.636–645.
13. Meining A., Frimberger E., Becker V. et al. Detection of cholangiocarcinoma in vivo using miniprobe-based confocal fluorescence microscopy // Clin. Gastroenterol. Hepatol. 2008. V.6. P.1057–1060.

Информация об авторах:

Солодкий Владимир Алексеевич, член-корреспондент РАМН, профессор, директор Российского научного центра рентгенорадиологии
Адрес: 117997, Москва, ул. Профсоюзная, 86
Телефон: (495) 333-9120

Синев Юрий Викторович, доктор медицинских наук, профессор, главный научный сотрудник лаборатории эндоскопии и рентгенохирургии хирургического отдела Российского научного центра рентгенорадиологии
Адрес: 117997, Москва, ул. Профсоюзная, 86
Телефон: (495) 128-0762

Иванова Оксана Васильевна, кандидат медицинских наук, старший научный сотрудник лаборатории эндоскопии и рентгенохирургии хирургического отдела Российского научного центра рентгенорадиологии
Адрес: 117997, Москва, ул. Профсоюзная, 86
Телефон: (495) 120-8526

Грунин Игорь Борисович, кандидат медицинских наук, заведующий отделением эндоскопических и рентгенохирургических методов диагностики и лечения хирургического отдела Российского научного центра рентгенорадиологии
Адрес: 117997, Москва, ул. Профсоюзная, 86
Телефон: (495) 120-8526