Микроциркуляторное русло миокарда при некоронарогенных заболеваниях сердца

В.Г.Цыпленкова[1], В.Б.Суслов[2], А.П.Эттингер[2]

[1]Российский национальный исследовательский медицинский университет им. Н.И.Пирогова, кафедра морфологии медико-биологического факультета, Москва (и.о. зав. кафедрой — д.б.н. П.В.Сутягин);
[2]Российский национальный исследовательский медицинский университет им. Н.И.Пирогова, НИИ фундаментальных и прикладных биомедицинских исследований, Москва (директор — проф. А.П.Эттингер)

На материале эндомиокардиальных и инцизионных биопсий при некоронарогенных заболеваниях (дилатационной и диабетической кардиомиопатиях, пароксизмальных нарушениях ритма, аритмогенной дисплазии правого желудочка) на полутонких и ультратонких срезах исследовано микроциркуляторное русло миокарда. Морфометрически обнаружены снижение плотности капиллярного русла миокарда, дегенеративные изменения в эндотелиоцитах капилляров, микротромбозы. Высказано предположение, что данные изменения служат факторами прогрессирования сердечной недостаточности.
Ключевые слова: кардиомиопатия, миокард, ультраструктура, микроциркуляция

Microcirculatory Bed of Myocardium in Non-Coronarogenic Heart Diseases

V.G.Tsyplenkova[1], V.B.Suslov[2], A.P.Oettinger[2]

[1]Pirogov Russian National Research Medical University, Department of Morphology of Medical-Biological Faculty, Moscow (Acting Head of the Department — DBiolSci P.V.Sutyagin);
[2]Pirogov Russian National Research Medical University, Institute for Fundamental and Applied Biomedical Research, Moscow (Director — Prof. A.P.Oettinger)

On the material of endomyocardial and intraoperation biopsies from patients with noncoronarogenic heart diseases (dilated and diabetic cardiomiopathies, paroxysmal arrhythmia, arrhythmogenic right ventricular dysplasia) on semithin and ultrathin sections there was studied myocardial microcirculation bed. By morphometry there was found the decrease of capillaries density of myocardial bed, degenerative changes in endothelial cells and microthrombosis. It was supposed that these changes are the factors of progression of heart failure.
Key words: cardiomyopathy, myocardium, ultrastructure, microcirculation

Ранее нами было показано, что основной причиной формирования сердечной недостаточности при некоронарогенных заболеваниях сердца является снижение количества рабочих кардиомиоцитов (КМЦ) в миокарде за счет их старения, дедифференцировки и гибели [1, 2]. При высоких энергетических потребностях сердца, а также специализации КМЦ роль коронарного кровотока в патогенезе заболеваний миокарда неоценима. Было также продемонстрировано, что при сохранных и проходимых эпикардиальных коронарных артериях при кардиомиопатиях в миокарде обнаруживаются изменения ишемического характера [3], что наводит на мысль о существовании недостаточности капиллярного кровотока.

Целью настоящего исследования было проведение гистологического и ультраструктурного анализа состояния микроциркуляторного русла миокарда при некоторых некоронарогенных заболеваниях сердца: дилатационной, диабетической кардиомиопатиях, аритмогенной дисплазии правого желудочка, пароксизмальных тахиаритмиях, в эту же группу включили больных с синдромом Вольфа–Паркинсона–Уайта.

Материалы и методы

Исследование проводили на материале диагностических эндомиокардиальных биопсий, полученных из миокарда правого или левого желудочка больных с кли-

Для корреспонденции:

Цыпленкова Валерия Герасимовна, доктор медицинских наук, профессор кафедры морфологии медико-биологического факультета Российского национального исследовательского медицинского университета им. Н.И.Пирогова

Адрес: 117997, Москва, ул. Островитянова, 1
Телефон: (495) 434-6429
E-mail: valchicken@mail.ru

Статья поступила 27.05.2014, принята к печати 17.09.2014

ническими диагнозами «дилатационная кардиомиопатия» и «диабетическая кардиомиопатия». Инцизионные биоптаты были получены у больных с пароксизмальной тахиаритмией, синдромом Вольфа–Паркинсона–Уайта, аритмогенной дисплазией правого желудочка из аритмогенных и неаритмогенных зон миокарда правого желудочка, межжелудочковой перегородки и правого предсердия. Возраст больных варьировал от 34 до 50 лет. Всего изучали биоптаты 18 больных (15 мужчин и 3 женщины). В качестве группы сравнения исследовали миокард 4 пациентов (мужчины) того же возраста с ишемической кардиомиопатией при наличии значимого (50–70%) стеноза двух коронарных артерий. У всех больных отмечены клинические признаки сердечной недостаточности (IIА–Б).

Ткань миокарда фиксировали в забуференном растворе параформальдегида, постфиксировали в осмиевой кислоте, полутонкие срезы толщиной 1 мкм после удаления смолы окрашивали гематоксилином и эозином, ультратонкие толщиной 50–70 нм контрастировали уранилацетатом и цитратом свинца, просматривали и фотографировали в электронном микроскопе при ускоряющем напряжении 80 кВ. Измерения и их статистическую обработку проводили с помощью компьютерной программы Image-Pro.

Результаты исследования и их обсуждение

При изучении полутонких срезов обнаружено, что при наличии выраженной гипертрофии КМЦ капилляр становился редко встречаемой структурой в ткани миокарда. Измерение плотности капиллярного русла показало, что при диабетической кардиомиопатии происходит наиболее резкое снижение плотности капиллярного русла миокарда (таблица). Эти данные достоверно различаются с полученными нами ранее при черепно-мозговой травме [3].

Плотности капилляров при диабетической и ишемической кардиомиопатиях между собой достоверно не различались, хотя при ишемической кардиомиопатии имели место выраженные стенозы крупных коллекторов — эпикардиальных коронарных артерий на 50–70% их просвета.

При дилатационной кардиомиопатии обнаружено практически двукратное снижение плотности капиллярного русла по сравнению с травмой. При пароксизмальной тахиаритмии и синдроме Вольфа–Паркинсона–Уайта не выявлено достоверного снижения плотности капиллярного русла по сравнению с миокардом при черепно-мозговой травме, однако существовала выраженная тенденция ее снижения. При аритмогенной дисплазии правого желудочка плотность капиллярного русла была достоверно снижена по сравнению с черепно-мозговой травмой, но была выше таковой при дилатационной, диабетической и ишемической кардиомиопатиях (см. таблицу).

Таблица. **Плотность капиллярного русла на 1 мм² площади среза миокарда**

Заболевание	Значение
Дилатационная кардиомиопатия	1432 ± 185*
Диабетическая кардиомиопатия	1251 ± 243*
Аритмогенная дисплазия правого желудочка	1778 ± 396*
Пароксизмальная тахиаритмия	1989 ± 497
Ишемическая кардиомиопатия	1174 ± 381*
Черепно-мозговая травма	2736 ± 217

** — p <0,05 при сравнении с черепно-мозговой травмой*

Ультраструктурное изучение биоптатов показало, что при пароксизмальной тахиаритмии и синдроме Вольфа–Паркинсона–Уайта как в аритмогенных, так и в неаритмогенных зонах миокарда происходило неравномерное кровенаполнение микроциркуляторного русла, имелось значительное количество капилляров, не содержащих форменных элементов, а также капилляров с признаками деструкции эндотелиоцитов, снижением микропиноцитозной активности (рис. 1, а). Отмечены капилляры с резко осмиофильными эндотелиоцитами и апоптотически измененными ядрами, просвет капилляров часто был резко сужен (рис. 1, б).

При аритмогенной дисплазии правого желудочка встречались мелкие интрамуральные артерии и артериолы с утолщенными стенками, отсутствием просвета, фибро-жировой дегенерацией интерстиция вокруг микрососудов (рис. 2, а). В эндотелии капилляров отмечено накопление гранул Паладе, десквамация участков эндотелия, просвет капилляров практически не определялся, базальная мембрана была расширена и мультиплицирована (рис. 2, б).

При дилатационной кардиомиопатии в эндотелиоцитах капилляров можно было видеть признаки деструкции органелл и гибели эндотелиальных клеток. Эндотелиоциты различались по электронной плотности, участки погибших клеток обнаруживались в просвете капилляров, представляя собой препятствия току крови (рис. 3, а).

При диабетической кардиомиопатии характерными были явления адгезии форменных элементов крови к эндотелиоцитам, отмечены микротромбозы (рис. 3, б). Цитоплазма эндотелиоцитов в большинстве капилляров выглядела резко осмиофильной, между клетками эндотелия преобладали простые контакты, базальная мембрана была значительно расширена и мультиплицирована.

Выявленные микроциркуляторные изменения при различных некоронарогенных заболеваниях сердца свидетельствуют о том, что одним из ведущих звеньев в прогрессировании этих заболеваний можно считать недостаточность микроциркуляторного русла миокарда. Известно, что в связи с высокой специализацией КМЦ практически лишены аппаратов синтеза, и все необходимое для функционирования клетки миокарда получают из крови. Ранее нами было показано, что для некоронарогенных заболеваний, сопровождающихся сердечной недостаточностью, в частности для дилатационной кардиомиопатии, характерна выраженная гипертрофия КМЦ [2, 4]. Резко увеличивающиеся в размерах КМЦ как бы раздвигают капиллярные сосуды, и их плотность на единицу площади уменьшается. Существуют литературные данные о ремоделировании микроциркуляторного русла при гипертрофии миокарда [5].

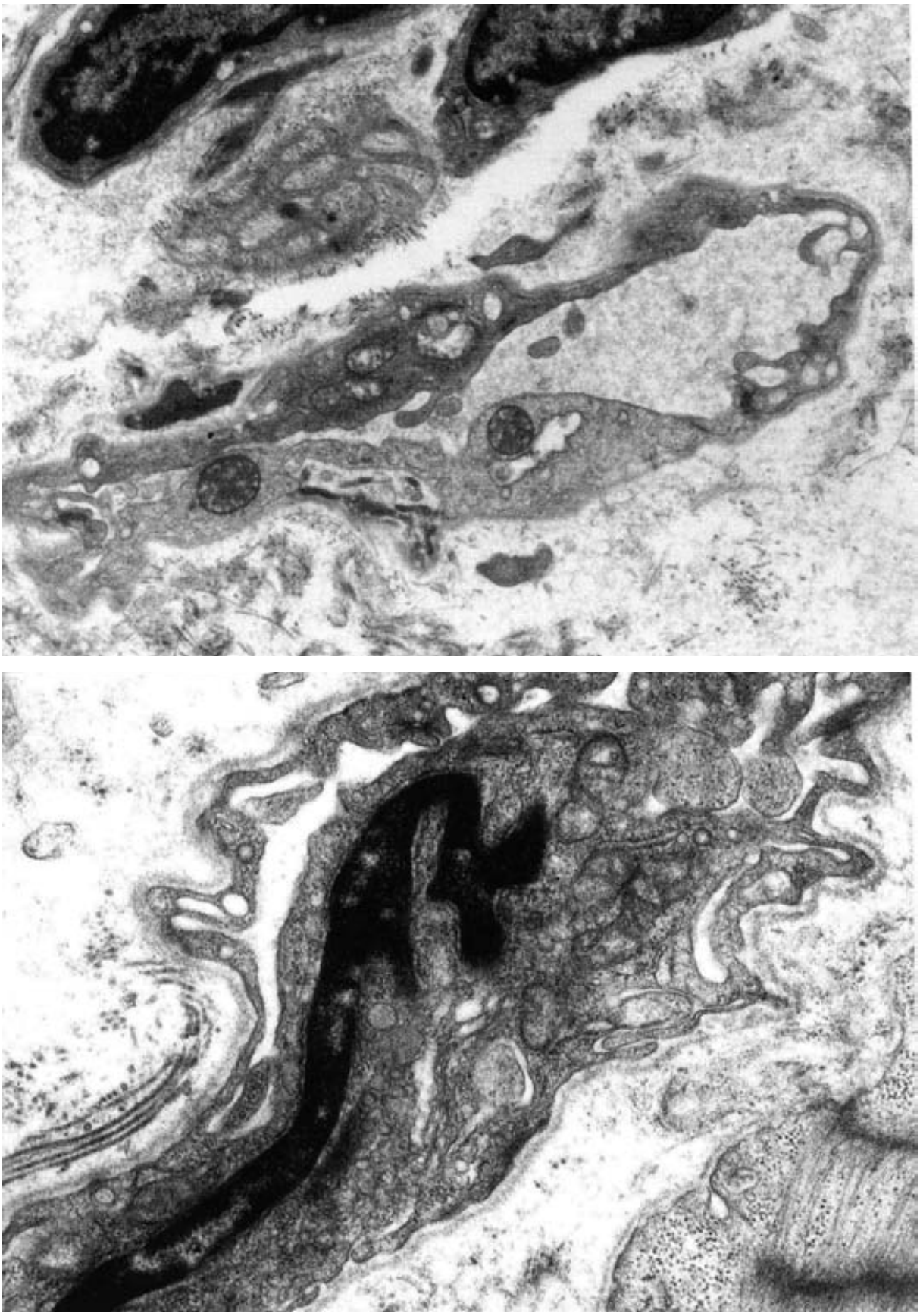

а

б

Рис. 1. **Ультраструктура микроциркуляторного русла миокарда при пароксизмальных тахиаритмиях.** а — капилляр из миокарда правого желудочка, деструкция эндотелиоцитов, снижение микропиноцитозной активности (ув. 10 000); б — капилляр из миокарда межжелудочковой перегородки с резко суженым просветом, осмиофильными эндотелиоцитами, апоптотическим ядром (ув. 18 000).

а

б

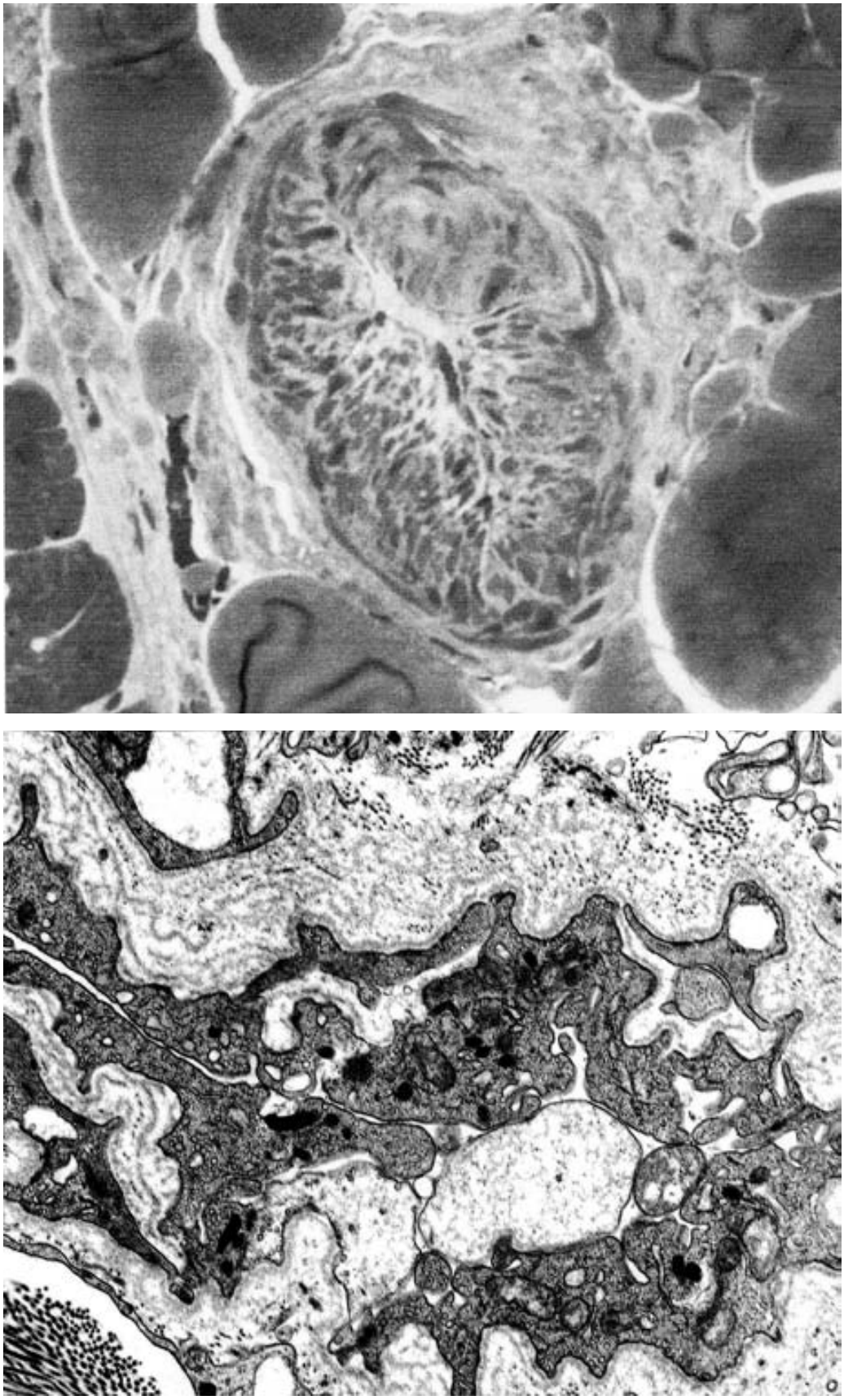

Рис. 2. **Гистологическая и ультраструктурная организация микроциркуляторного русла миокарда при аритмогенной дисплазии правого желудочка.** а — мелкая интрамуральная артерия из миокарда правого желудочка с утолщенными стенками и отсутствием просвета, периваскулярно отмечается фибро-жировая дисплазия интерстиция (полутонкий срез, окраска гематоксилином и эозином, об. 40, ок. 10); б — накопление гранул Паладе в эндотелии капилляра, десквамация участков измененного эндотелия в просвет сосуда, мультипликация базальной мембраны (ув. 15 000).

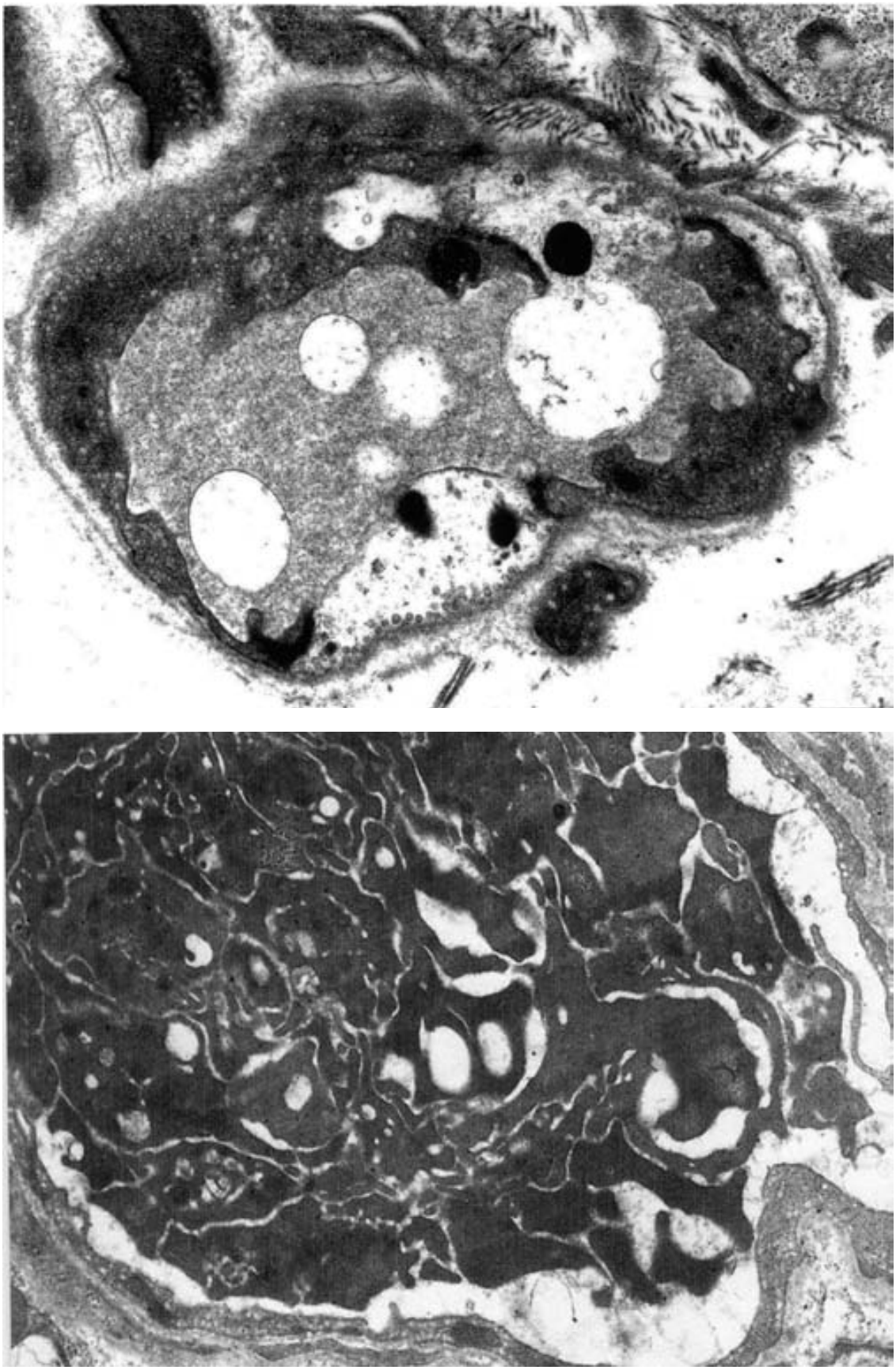

Рис. 3. **Состояние микроциркуляторного русла миокарда при кардиомиопатиях.** а — миокард левого желудочка при дилатационной кардиомиопатии, эндотелиоциты капилляра различны по электронной плотности, в просвете сосуда присутствуют фрагменты погибших эндотелиоцитов (ув. 15 000); б — тромбоз капилляра из миокарда левого желудочка при диабетической кардиомиопатии (ув. 10 000).

По нашему мнению, резкое снижение количества капилляров на единицу площади среза нельзя объяснить только гипертрофией КМЦ. Мы обнаружили деструкцию и гибель эндотелиальных клеток, в связи с чем возможно исчезновение части капилляров. Данные литературы также говорят о высокой степени дегенеративных изменений эндотелиальных клеток капилляров при дилатационной кардиомиопатии: нарушении целостности мембран клеток, деструкции ядер и митохондрий [6].

Показано, что при диабетической кардиомиопатии плотность капиллярного русла миокарда падает пропорционально продолжительности заболевания сахарным диабетом 2 типа [7].

Обнаруженные нами сужение или полное перекрытие просвета мелких артерий или артериол приводит к запустеванию капилляров и выключению их из системы микроциркуляции.

Данные последних лет связывают изменения в КМЦ и эндотелиальных клетках капилляров при кардиомиопатиях с мутациями в белках интерстиция миокарда, таких как ламинин, интегрин [8]. Исследование этих молекулярно-клеточных механизмов несомненно может приблизить нас к разгадке патогенеза многих некоронарогенных заболеваний.

Заключение

Проведенное светооптическое и электронно-микроскопическое изучение микроциркуляторного русла миокарда при некоронарогенных заболеваниях показало, что, несмотря на отсутствие стенозов в эпикардиальных артериях сердца, в миокарде существуют признаки капиллярной недостаточности. Падает плотность капиллярного русла, выявлены дегенеративные изменения в эндотелии капилляров, факты слущивания поврежденного эндотелия в просвет капилляра, адгезии форменных элементов к эндотелиоцитам, а также выключения капилляров из микроциркуляции за счет микротромбозов. Изменения в системе микроциркуляции несомненно являются важным звеном в патогенезе некоронарогенных заболеваний миокарда и фактором прогрессирования сердечной недостаточности.

Литература

1. Цыпленкова В.Г. Механизмы старения и гибели кардиомиоцитов при некоронарогенных заболеваниях сердца // Арх. патол. 2012. №1. С.22–26.
2. Цыпленкова В.Г. Гистологические и ультраструктурные характеристики миокарда при сердечной недостаточности // Кардиология. 2013. №9. С.58–62.
3. Цыпленкова В.Г. Дедифференцировка, «гибернация» и апоптоз кардиомиоцитов — возможные факторы прогрессирования диабетической кардиомиопатии // Арх. патол. 2009. №4. С.30–33.
4. Цыпленкова В.Г., Бескровнова Н.Н. Сравнительная морфологическая и морфометрическая характеристика миокарда больных с клиническим диагнозом гипертрофической кардиомиопатии // Арх. патол. 1993. №3. С.26–29.
5. Krams R., Kofflard M.J., Duncker D.J. et al. Decreased coronary flow reserve in hypertrophic cardiomyopathy is related to remodeling of the coronary microcirculation // Circulation. 1998. V.97 (3). P.230–233.
6. Schäfer R., Abraham D., Paulus P. et al. Impaired VE-cadherin/β-catenin expression mediates endothelial cell degeneration in dilated cardiomyopathy // Circulation. 2003. V.108 (13). P.1585–1591.
7. Yoon Y.S., Uchida S., Masuo O. et al. Progressive attenuation of myocardial vascular endothelial growth factor expression is a seminal event in diabetic cardiomyopathy: restoration of microvascular homeostasis and recovery of cardiac function in diabetic cardiomyopathy after replenishment of local vascular endothelial growth factor // Circulation. 2005. V.111 (16). P.2073–2085.
8. Knöll R., Postel R., Wang J. et al. Laminin-α4 and integrin-linked kinase mutation cause human cardiomyopathy via simultaneous defects in cardiomyocytes and endothelial cells // Circulation. 2007. V.116 (5). P.515–525.

Информация об авторах:

Суслов Владимир Борисович, кандидат медицинских наук, старший научный сотрудник отдела электронной микроскопии НИИ фундаментальных и прикладных биомедицинских исследований Российского национального исследовательского медицинского университета им. Н.И.Пирогова
Адрес: 117997, Москва, ул. Островитянова, 1
Телефон: (495) 434-6429
E-mail: suslov_vb@mail.ru

Эттингер Александр Павлович, доктор медицинских наук, профессор, директор НИИ фундаментальных и прикладных биомедицинских исследований Российского национального исследовательского медицинского университета им. Н.И.Пирогова
Адрес: 117997, Москва, ул. Островитянова, 1
Телефон: (495) 434-1401
E-mail: oett@rsmu.ru