Эндоскопические методы коррекции патологии тазового дна у женщин (сакрокольпопексия в сочетании с операцией по Burch)

Н.И.Насырова[1,2], Э.А.Галлямов[3], Л.А.Озолиня[1]

[1]Российский национальный исследовательский медицинский университет им. Н.И.Пирогова, кафедра акушерства и гинекологии лечебного факультета, Москва (зав. кафедрой — проф. Ю.Э.Доброхотова);
[2]Центральная клиническая больница гражданской авиации, Москва (главный врач — проф. Н.Б.Забродина);
[3]Московский государственный медико-стоматологический университет им. А.И.Евдокимова, кафедра факультетской хирургии № 1 лечебного факультета (зав. кафедрой — проф. О.Э.Луцевич)

Коррекция пролапса внутренних половых органов, а также сопутствующих состояний — одна из наиболее актуальных проблем в современной гинекологии. Эндоскопические операции нашли свое применение в данной области и, по мнению многих авторов, обеспечивают быстрое послеоперационное восстановление и удовлетворительные результаты. В статье представлен собственный опыт лапароскопического выполнения сакрокольпопексии в сочетании с операцией по Burch при пролапсе внутренних половых органов, осложненном стрессовым недержанием мочи.
Ключевые слова: генитальный пролапс, стрессовое недержание мочи, сакрокольпопексия, кольпопексия, операция по Burch

Endoscopic Correction of Pelvic Organ Prolapse in Women (Sacrocolpopexy with Burch Colposuspension)

N.I.Nasyrova[1,2], E.A.Gallyamov[3], L.A.Ozolinya[1]

[1]Pirogov Russian National Research Medical University, Department of Obstetrics and Gynecology of Medical Faculty, Moscow (Head of the Department — Prof. Yu.E.Dobrokhotova);
[2]Central Clinical Hospital of Civil Aviation, Moscow (Chief Doctor — Prof. N.B.Zabrodina);
[3]Moscow State University of Medicine and Dentistry named after A.I.Evdokimov, Department of Faculty Surgery №1 of Medical Faculty (Head of the Department — Prof. O.E.Lutsevich)

The problem of correction of pelvic organ prolapse as well as its comorbid conditions are most actual problems in modern gynecology. Endoscopic procedures have been applied in this area and according to many authors this method provide rapid postoperative recovery and satisfactory results. We present the authors' own experience of laparoscopic sacrocolpopexy in combination with Burch colposuspension at the treatment of pelvic organ prolapse complicated with stress urinary incontinence.
Key words: pelvic organ prolapse, stress urinary incontinence, sacrocolpopexy, colpopexy, Burch colposuspension

Одной из проблем междисциплинарной патологии являются пролапсы внутренних половых органов у женщин [1]. Урогенитальные нарушения оказывают значительное влияние на физические, психологические и социально-экономические факторы, существенно снижая качество жизни женщины [2]. Значимая проблема в этом контексте — стрессовое недержание мочи, частота которого увеличивается с возрастом и, по оценкам различных авторов, варьирует от 12 до 69% [2–4]. Среди анатомических причин недержания мочи наиболее важными факторами принято считать пролапс тазовых органов и слабость мышц тазового дна [5]. В дополнение к восстановлению анатомической структуры перед хирургией тазового дна есть и це-

Для корреспонденции:

Озолиня Людмила Анатольевна, доктор медицинских наук, профессор кафедры акушерства и гинекологии лечебного факультета Российского национального исследовательского медицинского университета им. Н.И.Пирогова

Адрес: 125367, Москва, Иваньковское ш., 7
Телефон: (495) 490-0261
E-mail: ozolinya@yandex.ru

Статья поступила 07.10.2014, принята к печати 10.11.2014

лый ряд других задач, а именно: улучшение качества жизни пациента, облегчение симптомов пролапса, нормализация мочеиспускания и дефекации при минимальных рисках возможных ятрогенных последствий [6]. Сложность хирургической коррекции данной патологии связана прежде всего с отсутствием на сегодняшний день универсальной операции, позволяющей достичь наилучшего долгосрочного эффекта для женщины и удовлетворенности полученными результатами для врача. Между тем среди всего арсенала операций, направленных на коррекцию патологии тазового дна, лапароскопия также нашла свое применение. Лапароскопический доступ, по сравнению с абдоминальным, снижает риск послеоперационных осложнений, сроки пребывания в стационаре, способствует достижению лучшего косметического эффекта [1].

В статье представлен способ комбинированного подхода к лечению пролапса внутренних половых органов, осложненного стрессовым недержанием мочи. В целях коррекции апикального генитального пролапса была выбрана сакрокольпопексия с использованием синтетических сетчатых материалов, которую по-прежнему считают одним из наиболее эффективных методов оперативного лечения данной патологии [7]. Имеющиеся литературные данные показали, что лапароскопическая сакрокольпопексия способствует быстрому послеоперационному восстановлению, безопасна и эффективна в 95% наблюдений [8]. Дополнительно к этому методу оперативного лечения мы выполняли лапароскопическую позадилобковую уретропексию (или операцию по Burch) в целях коррекции стрессового недержания мочи. Несмотря на длительную историю данной операции, ее по-прежнему продолжают использовать наряду с установкой синтетических имплантов. По имеющимся данным, сочетание кольпопексии с позадилобковой уретропексией у пациенток с признаками стрессового недержания мочи улучшает отдаленные результаты лечения и снижает риск рецидива этой тяжелой патологии [9]. Ниже представлен наш способ оперативного лечения.

Хирургическая техника. Пациентка находится в положении для литотомии. Анестезия: эндотрахеальный наркоз с миорелаксантами. Создание первичного пневмоперитонеума и введение троакаров выполняется стандартным закрытым методом. Прокол иглой Вереша осуществляется в параумбиликальной области, накладывается пневмоперитонеум с давлением 12 мм рт.ст. Троакар для оптической системы диаметром 11 мм вводится через пупочное кольцо, 3 троакара для манипуляторов устанавливаются следующим образом: по средней линии вводят троакар диаметром 5 мм; в левой подвздошной области — диаметром 5 мм и в правой подвздошной области — диаметром 12 мм. Последний троакар обеспечивает введение в брюшную полость игл и полипропиленового сетчатого протеза. На 1-м этапе выполняется сакрокольпопексия. После ревизии органов брюшной полости и малого таза должны быть определены основные ориентиры, необходимые для непосредственного выполнения операции: правый мочеточник, бифуркация аорты, подвздошные артерии с обеих сторон и мыс крестца (рис. 1).

Для наибольшей безопасности проводимых манипуляций рекомендуем провести временную фиксацию сигмовидной кишки к париетальной брюшине левой подвздошной области за жировые подвески (рис. 2).

Далее целесообразно линейно рассечь париетальную брюшину над мысом крестца в продольном направлении на протяжении 2 см и в превертебральном пространстве на уровне L5–S1 выделить общую позвоночную связку (рис. 3).

Рис. 1. **Лапароскопия. Общий вид операционного поля.**

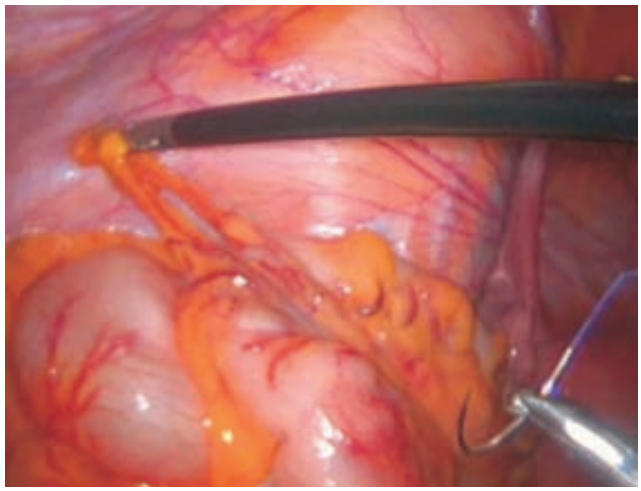

Рис. 2. **Фиксация сигмовидной кишки к передней брюшной стенке.**

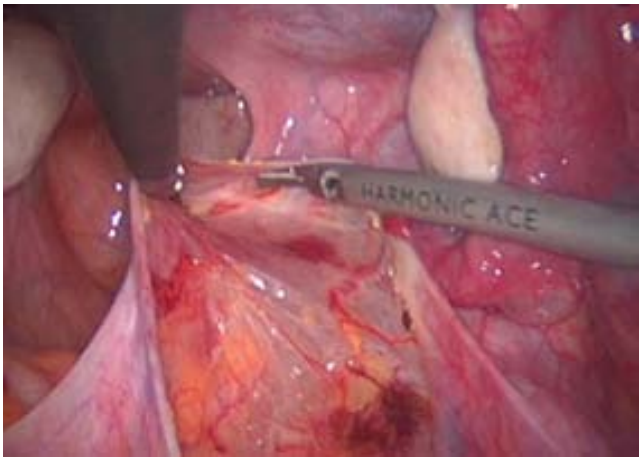

Рис. 3. **Рассечение париетальной брюшины в области мыса.**

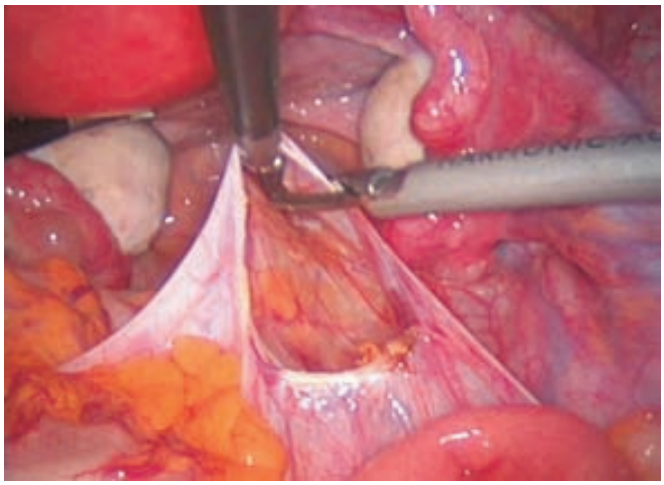

Рис. 4. **Формирование канала для сетчатого протеза.**

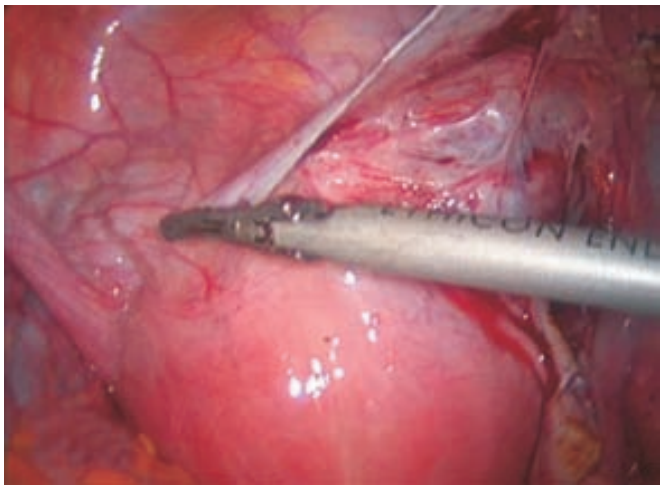

Рис. 5. **Подготовка места для фиксации сетчатого протеза в области перешейка матки.**

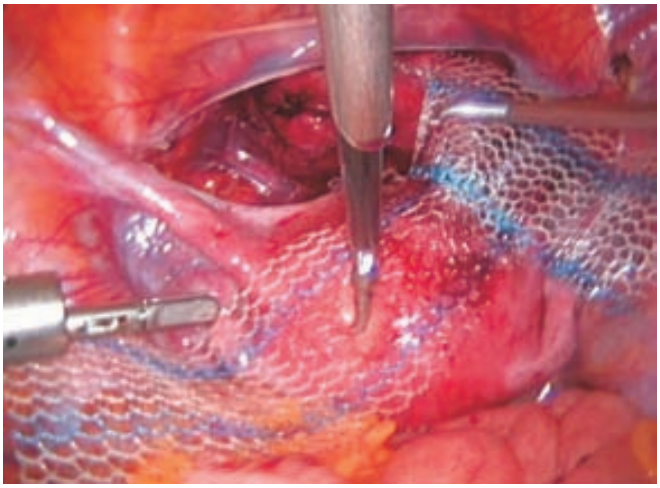

Рис. 6. **Введение сетчатого протеза в брюшную полость.**

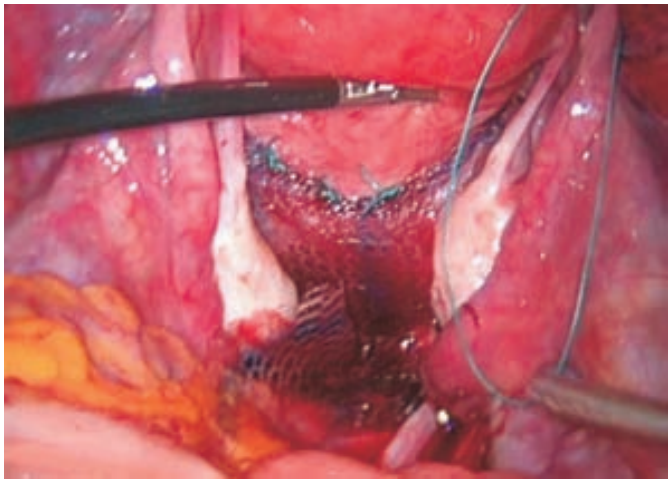

Рис. 7. **Фиксация сетчатого протеза.**

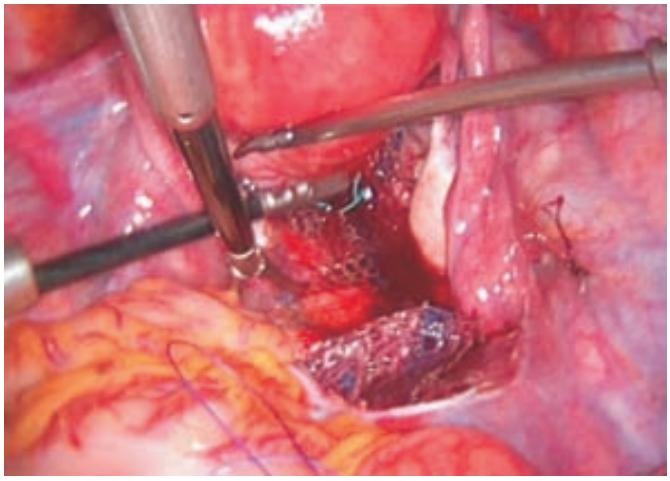

Рис. 8. **Фиксация сетчатого протеза в области мыса.**

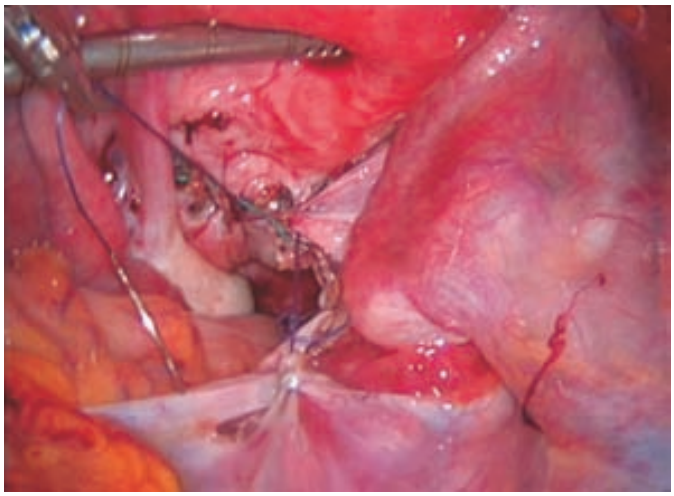

Рис. 9. **Этап перитонизации при сакрокольпопексии.**

Затем продолжаем рассечение и диссекцию в пресакральном пространстве между правой крестцово-маточной связкой и брыжейкой ректосигмоидного отдела толстой кишки в направлении маточно-прямокишечного углубления для формирования канала, в котором в дальнейшем будет размещен сетчатый протез (рис. 4).

При подготовке канала для сетчатого протеза рассечение брюшины лучше производить в поперечном направлении ниже уровня слияния крестцово-маточных связок на задней поверхности шейки матки. Следующим этапом после визуальной идентификации маточных сосудов, учитывая сохранение тела матки во время данной операции,

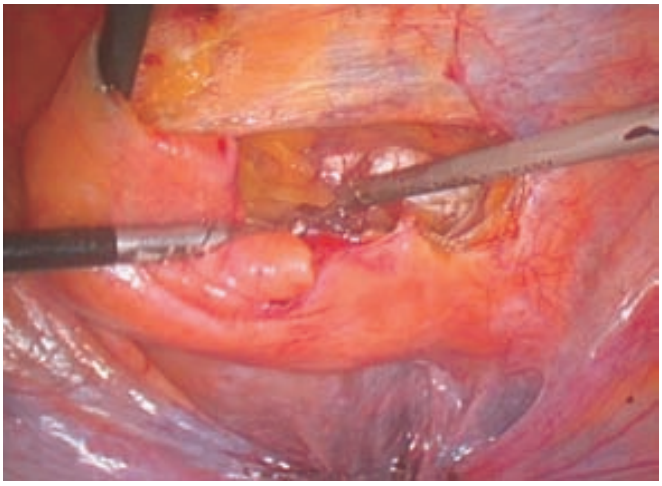

Рис. 10. **Подготовка операционного поля для операции по Burch.**

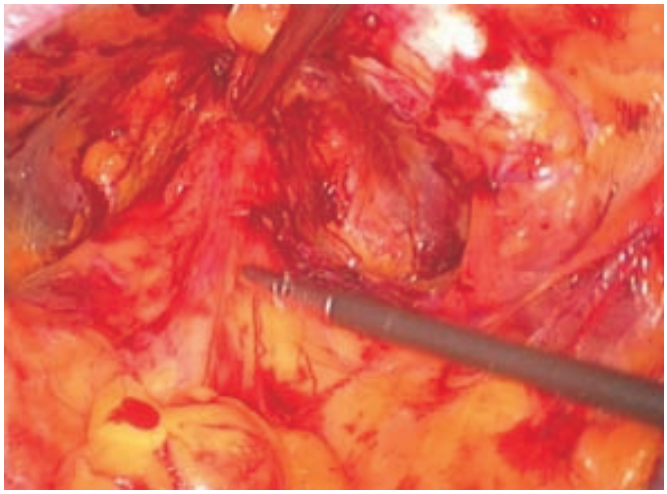

Рис. 11. **Выделение пространства Ретциуса при операции по Burch.**

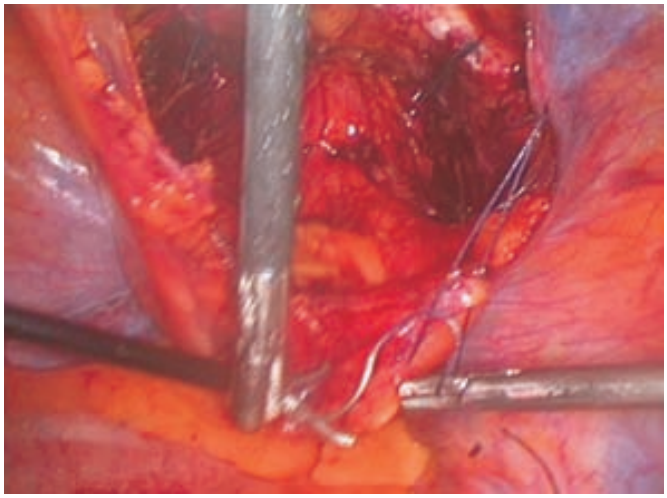

Рис. 12. **Этап перитонизации при операции по Burch.**

является диссекция брюшины в области круглых маточных связок и рассечение пузырно-маточной складки. Мочевой пузырь следует отсепаровать и низвести до уровня внутреннего зева шейки матки (рис. 5).

Непосредственно над крестцово-маточными связками с обеих сторон, обходя маточные сосуды, создаем «окна» для проведения частей эндопротеза. По окончании диссекции тканей в брюшную полость через троакар в правой подвздошной области вводим выкроенную ранее полипропиленовую сетку Gynemesh (Ethicon, США) (рис. 6).

Части протеза проводим через сформированные ранее «окна» слева и справа, охватывая матку с обеих сторон. Над маткой, в области внутреннего зева, оба лоскута сшиваем отдельными швами плетеным нерассасывающимся хирургическим шовным материалом Ethibond (Ethicon, США) с захватом подлежащих тканей, узлы завязываем интракорпорально. Дальнейшие манипуляции при подшивании сетчатого протеза также выполняем с использованием данного типа нити. На следующем этапе операции эндопротез фиксируем позади матки в области крестцово-маточных связок (рис. 7).

Свободный край заднего лоскута эндопротеза укладываем в выделенное ранее влагалищно-прямокишечное пространство и подшиваем к общей превертебральной связке на уровне мыса крестца в состоянии умеренного натяжения (рис. 8).

Перитонизацию выполняем интракорпорально синтетическим рассасывающимся шовным материалом Vycril (Ethicon, США) (рис. 9).

Следующим этапом следует позадилонная кольпопексия (операция по Burch). В целях подготовки операционного поля выполняем отсепаровку жировой клетчатки по передней брюшной стенке до уровня шейки мочевого пузыря. Паравагинальную клетчатку тупым путем раздвигаем для освобождения шейки мочевого пузыря (рис. 10).

Производим диссекцию пространства Ретциуса (*spatium retropubicum*) до эндопельвикальной фасции в целях адекватного доступа до цервико-уретральной области (рис. 11).

Разделение клетчаточных пространств производим при помощи атравматических лапароскопических зажимов (Karl Storz, Германия) для минимизации возможной травматизации венозных сплетений в данной области. Диссекцию тканей осуществляем посредством ультразвукового скальпеля Harmonic (Ethicon, США), так как данный вид энергетического воздействия имеет минимальный рассеивающий эффект, что исключает возможность повреждения окружающих органов (мочевого пузыря, уретры, стенки влагалища). Дополнительный гемостаз реализуем с помощью биполярной высокочастотной коагуляции (биполярный коагулятор RoBi, Karl Storz, Германия), при которой коэффициент рассеивания энергии — низкий. Следующим этапом производим кольпопексию справа, используя нерассасывающийся хирургический шовный материал Ethibond (Ethicon, США), нить проводим выше купола влагалища через куперову связку. По аналогии выполняем кольпопексию с контрлатеральной стороны.

Далее, с помощью синтетического рассасывающегося стерильного шовного материала Vycril (Ethicon, США) производим закрытие пространства Ретциуса и перитонизацию (рис. 12).

Инструменты извлекаем из брюшной полости традиционно, после санации брюшной полости и малого таза, точки введения троакаров ушиваем послойно.

Результаты. У 48 оперированных таким образом больных послеоперационный период протекал без особенностей. Осложнений в раннем и позднем послеоперационном периоде отмечено не было. В течение последующих 2 лет катамнестического наблюдения пациентки отмечали удовлетворенность результатами оперативного лечения, что также было подтверждено данными объективного обследования.

Заключение

Опираясь на имеющийся у нас опыт оперативного лечения пациенток с пролапсом гениталий, осложненным стрессовым недержанием мочи, можно сделать вывод, что применение лапароскопической сакрокольпопексии с использованием синтетических сетчатых материалов в сочетании с операцией по Burch позволяет улучшить отдаленные результаты лечения и снижает риск рецидива этой тяжелой патологии. Следовательно, внедрение такого типа операций в рутинную практику способствует улучшению качества жизни данного контингента больных.

Литература

1. Перинеология / Под ред. В.Е.Радзинского. М.: РУДН, 2010. 372 с.
2. Botlero R., Urquhart D.M., Davis S.R., Bell R.J. Prevalence and incidence of urinary incontinence in women: review of the literature and investigation of methodological issues // Int J Urol. 2008. V.15 (3). P.230–234.
3. Cerruto M.A., D'Elia C., Aloisi A. et al. Prevalence, incidence and obstetric factors' impact on female urinary incontinence in Europe: a systematic review // Urol Int. 2013. V.90 (1). P.1–9.
4. Lasserre A., Pelat C., Guéroult V. et al. Urinary incontinence in French women: prevalence, risk factors, and impact on quality of life // Eur Urol. 2009. V.56 (1). P.177–183.
5. Zargham M., Alizadeh F., Moayednia A. et al. The role of pelvic organs prolapse in the etiology of urinary incontinence in women // Adv Biomed Res. 2013. V.6. P.2–22.
6. El Kassis N., Atallah D., Moukarzel M. et al. Surgical management of pelvic organ prolapse in women: how to choose the best approach // J Med Liban. 2013. V.61 (1). P.36–47.
7. Maher C., Feiner B., Baessler K., Schmid C. Surgical management of pelvic organ prolapse in women // Cochrane Database Syst Rev. 2013. V.4:CD004014.
8. Granese R., Candiani M., Perino A. et al. Laparoscopic sacrocolpopexy in the treatment of vaginal vault prolapse: 8 years experience // Eur J Obstet Gynecol Reprod Biol. 2009. V.146 (2). P.227–231.
9. Nygaard I., Brubaker L., Zyczynski H.M. et al. Long-term outcomes following abdominal sacrocolpopexy for pelvic organ prolapse // JAMA. 2013. V.309 (19). P.2016–2024.

Информация об авторах:

Насырова Наиля Ильдаровна, кандидат медицинских наук, заведующая гинекологическим отделением Центральной клинической больницы гражданской авиации, доцент кафедры акушерства и гинекологии лечебного факультета Российского национального исследовательского медицинского университета им. Н.И.Пирогова
Адрес: 125367, Москва, Иваньковское ш., 7
Телефон: (495) 490-0261
E-mail: ni_nasyrova@mail.ru

Галлямов Эдуард Абдулхаевич, доктор медицинских наук, профессор кафедры факультетской хирургии № 1 Московского государственного медико-стоматологического университета им. А.И.Евдокимова
Адрес: 125367, Москва, Иваньковское ш., 7
Телефон: (495) 490-0261
E-mail: edvard@endocenter.ru

ТЕМАТИЧЕСКОЕ УСОВЕРШЕНСТВОВАНИЕ

С 1 по 5 декабря 2014 г. на кафедре акушерства и гинекологии лечебного факультета РНИМУ им. Н.И.Пирогова совместно с ГКБ № 1 им. Н.И.Пирогова и ЦКБ гражданской авиации прошел цикл тематического усовершенствования для врачей акушеров-гинекологов, посвященный новым технологиям в оперативной гинекологии, использованию эндоскопии и робототехники.

В течение недели у врачей практического звена была возможность прослушать лекции профессорско-преподавательского состава кафедры, посвященные актуальным вопросам гинекологии: пролапсу гениталий, а также осложнениям, которые часто сопровождают данное заболевание; пролиферативным процессам эндо- и миометрия; изменениям гемостаза при различных гинекологических заболеваниях. Кроме того, были прочитаны лекции по новому направлению в гинекологии — по проблемам эстетической медицины в интимном омоложении. В ходе данного тематического усовершенствования у слушателей была возможность увидеть трансляцию из нескольких операционных, в которых самые опытные хирурги проводили высокотехнологичные операции, в том числе сопровождающиеся временной окклюзией внутренних подвздошных артерий, операции с использованием сетчатых имплантов, а также роботические операции. У слушателей была возможность принять участие в мастер-классах, посвященных эндоскопическим методам лечения в гинекологической практике, внутриматочной хирургии.

Учитывая большой интерес врачей к затрагиваемым проблемам, кафедра акушерства и гинекологии лечебного факультета планирует регулярное проведение семинаров подобного рода.