

Костная плотность различных сегментов головки бедренной кости как фактор, влияющий на результаты остеосинтеза шейки бедра

К.С.Карапетыан¹, Д.В.Буренчев², А.В.Ивков¹, И.В.Сиротин¹, Е.Н.Мотылев³, А.В.Скороглядов¹

¹Российский национальный исследовательский медицинский университет им. Н.И.Пирогова, кафедра травматологии, ортопедии и военно-полевой хирургии педиатрического факультета, Москва (зав. кафедрой — проф. А.В.Скороглядов);

²Городская поликлиника № 12, Москва (главный врач — к.м.н. М.В.Курняева);

³Городская клиническая больница № 64, Москва (главный врач — проф. О.В.Шарапова)

Несмотря на большое количество предлагаемых методов остеосинтеза шейки бедренной кости, сохраняется значительное число несращений переломов и миграций фиксаторов. Проведено сравнительное исследование костной плотности в различных сегментах головки бедренной кости. Использовались гистологический и рентгенологический методы. Установлено, что в верхних сегментах головка бедра имеет большую плотность по сравнению с нижними сегментами. Сделан вывод о том, что при остеосинтезе шейки бедренной кости тремя винтами расположение винтов должно быть по вершинам треугольника, обращенного основанием вверх.

Ключевые слова: переломы шейки бедренной кости, остеосинтез тремя винтами, костная плотность головки бедра

Bone Density of Different Segments of Femoral Head as a Factor which Affects the Results of Femoral Neck Osteosynthesis

K.S.Karapetyan¹, D.V.Burenchev², A.V.Ivkov¹, I.V.Sirotnin¹, E.N.Motylev³, A.V.Skoroglyadov¹

¹Pirogov Russian National Research Medical University, Pediatric Faculty, Department of Traumatology, Orthopedics and Battle-Field Surgery, Moscow (Head of the Department — Prof. A.V.Skoroglyadov);

²Municipal Polyclinic № 12, Moscow (Chief Doctor — PhD M.V.Kurnyaeva);

³Municipal Clinical Hospital № 64, Moscow (Chief Doctor — Prof. O.V.Sharapova)

Despite the large number of proposed methods of osteosynthesis of the femoral neck, a significant number of fracture nonunions and migrations of screws remains. A comparative study of bone density in different segments of the femoral head was made. There were used histological and radiological methods. It was revealed that in the upper segments of the femoral head there was a higher density than in the lower ones. It is concluded that in the femoral neck osteosynthesis by three screws their location should be at the vertices of the triangle facing ground up.

Key words: femoral neck fractures, osteosynthesis with three screws, bone density of the femoral head

Остеосинтез шейки бедренной кости — давно известный и хорошо зарекомендовавший себя метод оператив-

ного лечения переломов данной локализации. Хотя эта методика не может рассматриваться как альтернатива эндопротезированию, которое имеет свои строгие показания, остеосинтез для людей молодого и среднего возраста — это способ сохранить собственный сустав и максимально отсрочить его замену.

За прошедший век предложено множество различных методов операций и различных фиксаторов. Несмотря на это, не удается заметно снизить частоту неудовлетворительных исходов лечения переломов шейки бедра [1, 2]. В настоящее время для остеосинтеза шейки бедра наиболее

Для корреспонденции:

Карапетыан Карина Степановна, аспирант кафедры травматологии, ортопедии и военно-полевой хирургии педиатрического факультета Российского национального исследовательского медицинского университета им. Н.И.Пирогова

Адрес: 117292, Москва, ул. Вавилова, 61

Телефон: (499) 135-9154

E-mail: ks-karapetyan@mail.ru

Статья поступила 19.11.2014, принята к печати 24.12.2014

широко применяются винтовые конструкции. Винты позволяют создавать компрессию в момент закручивания в кость. При этом достигается меньшая, чем при импакции, деформация балок, что в меньшей мере нарушает кровоснабжение кости. По данным отечественной и зарубежной литературы, частота несращений переломов шейки бедра после остеосинтеза винтами составляет от 18 до 40% [1, 3]. Это может быть обусловлено рядом причин, в частности нарушением параллельности проведения винтов, введением всех винтов в один полюс головки бедренной кости, неправильным выбором места расположения фиксаторов в кости. Вопрос параллельности введения и позиционирования винтов решается с помощью различных направляющих устройств, в том числе разработанных и на нашей кафедре. В то же время проблема выбора места расположения фиксаторов, по нашему мнению, требует дополнительных исследований.

В 1995 г. М.Д.Ибрагим [4] построил математическую модель шейки бедренной кости и обосновал характеристики прочности фиксации переломов шейки бедренной кости спонгиозными винтами. Результаты исследования показали целесообразность расположения винтов в вершинах равностороннего треугольника с основанием у дуги Адамса, а прочностной анализ подтвердил большую надежность фиксации тремя спонгиозными винтами. Однако в своей работе автор использовал тот факт, что шейка бедренной кости на поперечном распиле имеет вид круга и не принимал во внимание анизотропию костной ткани шейки и головки бедренной кости. В его модели кость представлена гомогенной тканью, где плотность костной ткани одинакова на всех участках.

Л.С.Белогурова [5] провела детальное исследование строения шейки и головки бедренной кости, расположения костных балок. Она пришла к следующим выводам. Форма межбалочных пространств в нижней части головки бедра приближается к овальной, а сами пространства имеют большой размер. Это связано с преимущественно продольной (относительно оси шейки) ориентацией костных балочек. Эти особенности губчатого вещества головки бедренной кости определяют характер формирования резьбы в костном канале при введении винтов. В нижней части головки бедренной кости витки проламывают костные балочки, так как они расположены параллельно направлению винта. Наилучший профиль костной резьбы отмечается при вхождении винта в центральную и верхнюю части головки, где имеется равномерная и мелкоячеистая губчатая кость.

В зарубежной литературе встречаются рекомендации по установке винтов в вершинах треугольника, обращенного одной из сторон вверх [6]. Один из винтов вводится в нижний полюс головки, два — в верхний. Объяснение такому введению винтов заключается в опасности формирования двух отверстий в наружной кортикальной пластинке бедра на уровне малого вертела, что может привести к стрессовому перелому бедра. По той же причине не рекомендуется вводить винты ниже малого вертела. Однако нет указаний на прочность фиксации установленных таким образом винтов.

Проведенный нами анализ историй болезни пациентов, находившихся на лечении в 13-м травматологическом отделении Городской клинической больницы № 64, показал, что

подавляющее большинство выполненных ранее (до 2011 г.) операций остеосинтеза шейки бедренной кости произведено с расположением винтов в вершинах треугольника, обращенного одной из сторон вниз. Выполнено более 90 операций, у 65 пациентов отслежены отдаленные результаты лечения. Случаев стрессовых переломов не отмечено. Это можно объяснить малой величиной выборки. Большое количество миграций фиксаторов (15 случаев из 65) с несостоятельностью остеосинтеза и последующим несращением перелома привело нас к мысли о том, что вопрос об оптимальном расположении винтов должен решаться с учетом плотности костной ткани головки бедренной кости.

Расположение винтов в вершинах треугольника является практически общепринятым, в ряде источников имеются указания на проведение винтов максимально близко к кортикальной пластинке шейки бедра [7]. Напротив, концентрация всех винтов в одном полюсе (даже более плотном) существенно снижает качество фиксации и является биомеханически необоснованной. Фактически, выбор остается между вариантами ориентирования треугольника, два из них представлены на рис. 1. Теоретически возможные варианты ориентирования треугольника с вертикальным расположением одной из сторон в доступных литературных источниках нами не обнаружены.

Цель работы — исследование структуры костной ткани головки бедра для выявления участков, наиболее благоприятных для расположения фиксаторов.

Пациенты и методы

Для уточнения различий в структуре разных участков головки бедренной кости проведено сравнительное гистологическое исследование костной ткани. Для этого были взяты головки бедра, удаленные во время эндопротезирования тазобедренного сустава по поводу перелома шейки. Всего исследовано 6 головок бедренной кости пациентов в возрасте от 62 до 74 лет. Фрагменты костной ткани забирали из участков верхнего и нижнего полюсов головок.

Применяли следующую технику изготовления микропрепарата костной ткани для последующего изучения. Сначала материал фиксировали 10% раствором формалина в течение 24 ч, затем декальцинировали в 10% растворе азотной кислоты до размягчения. Дальнейшую фиксацию осуществляли последовательно алюмокалиевыми квасцами, этиловым спиртом с возрастающей концентрацией, ксилолами и, наконец, парафином. Фиксированный таким образом материал нарезали на микротоме, окрашивали по Ван-Гизону и помещали на предметные стекла. В дальнейшем производили сравнение структуры костной ткани верхнего и нижнего полюсов каждой головки бедра отдельно.

Количественная оценка различий в костной плотности верхнего и нижнего полюсов головок бедренной кости проведена на основе анализа результатов мультиспиральной компьютерной томографии (МСКТ) тазобедренных суставов.

Анализ данных рентгеновской компьютерной томографии был выполнен с помощью программы «Osirix». Были использованы изображения в формате DICOM без компрессии. Проведена оценка рентгеновской плотности выбран-

Костная плотность различных сегментов головки бедренной кости как фактор, влияющий на результаты остеосинтеза шейки бедра

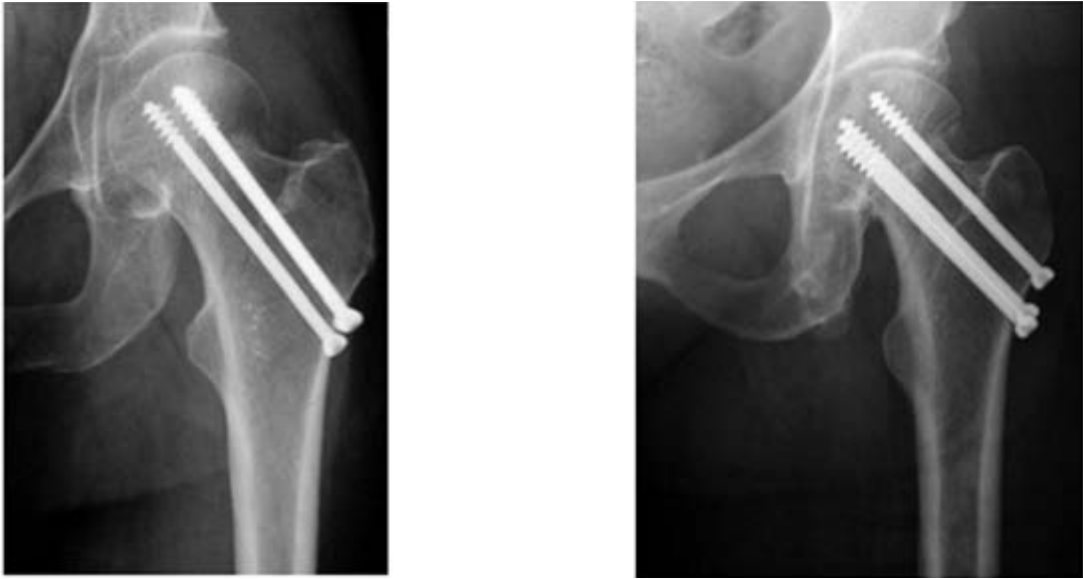

Рис. 1. Варианты установки винтов в вершинах треугольника. Снимок слева — треугольник обращен одной из сторон вверх; снимок справа — треугольник обращен одной из сторон вниз.

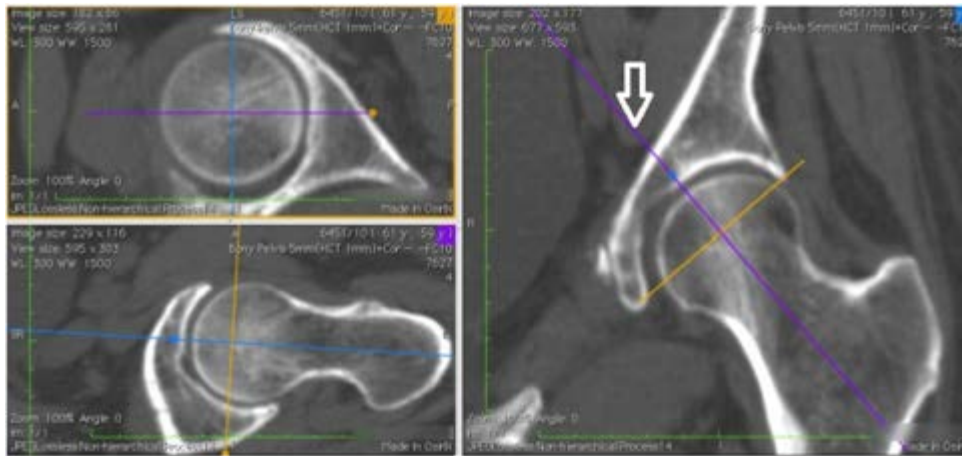


Рис. 2. Построение вертикального среза проксимального отдела бедренной кости для проведения анализа костной плотности. Стрелкой указана линия, соответствующая направлению введения винтов.

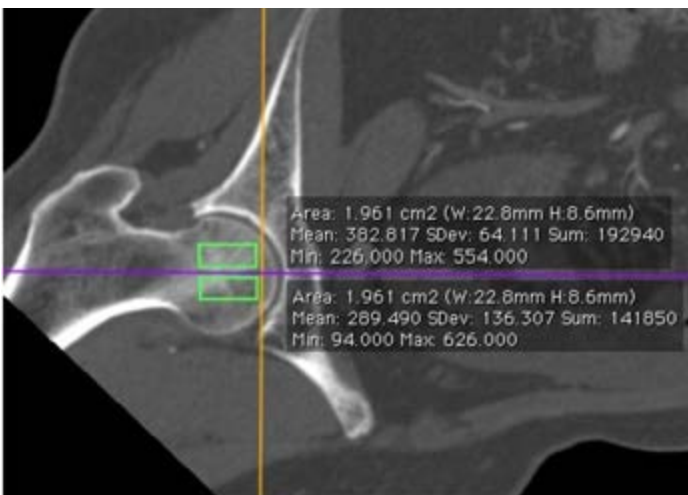
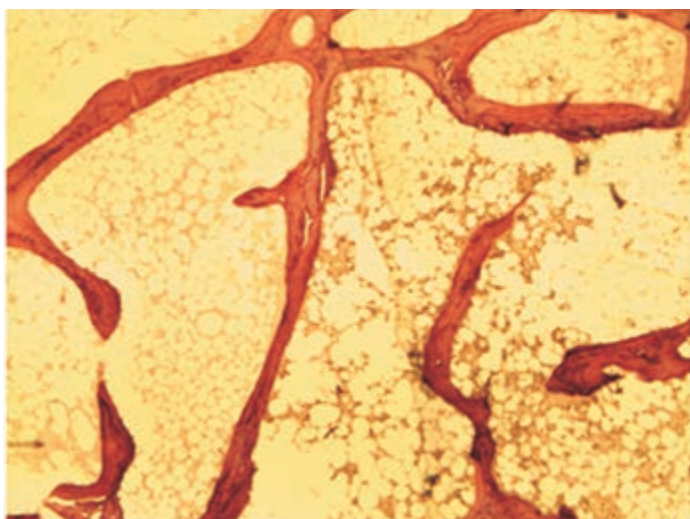


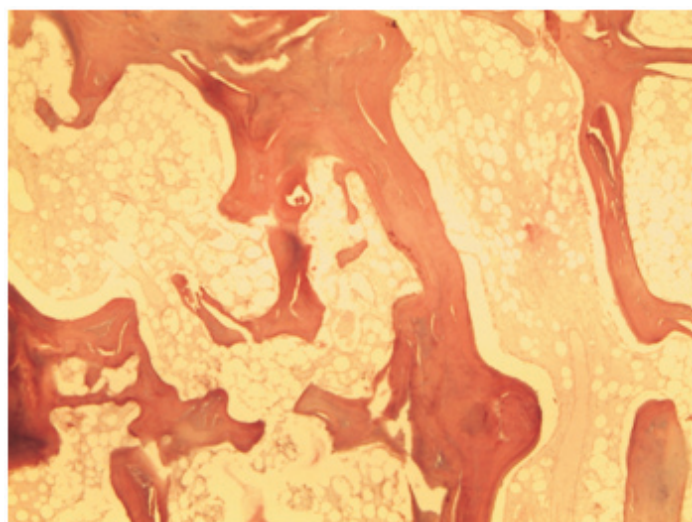
Рис. 3. Измерение среднего значения костной плотности отмеченных областей верхнего и нижнего полюсов головки бедренной кости (по шкале Хаунсфилда) с помощью программы «Osirix».

ных зон кости с получением результатов в единицах шкалы Хаунсфилда. Используя мультипланарную реконструкцию, получали фронтальную проекцию в стандартной для всех пациентов плоскости (рис. 2). Затем на одинаковом расстоянии от оси шейки выделяли симметричные области головки бедренной кости, соответствующие по размерам винтовой части спонгиозного винта, применяемого нами (диаметр — 6,5 мм с неполной нарезкой, длина резьбовой части — 16 мм). Данные по плотности кости получали в объеме выделенных зон с оценкой средних значений (рис. 3).

Все исследования были выполнены по медицинским показаниям, не связанным с поиском возможных заболеваний тазобедренных суставов и/или иных отделов костно-суставной системы. Наше исследование носило ретроспективный характер, и, таким образом, ни в одном случае не проводилось необоснованное увеличение зоны МСКТ-исследования для осуществления целей настоящей работы. Критерии включения: исследование выполнено до подвертельных зон бедренных костей включительно, данные не подвергались компрессии, данные были сохранены с толщиной срезов 1 мм.



А



Б

Рис. 4. Срез нижнего (А) и верхнего (Б) полюса одной и той же головки бедренной кости. А. Трабекулярно-балочная структура кости сохранена, имеет сетчато-ячеистое строение. Костные балки умеренно истончены, межбалочные пространства умеренно расширены. Отношение элементов костного мозга к жировой ткани 2:1, местами 3:1. Б. Трабекулярно-балочная структура кости сохранена, имеет сетчато-ячеистое строение. Костные балки утолщены, межбалочные пространства небольших размеров. Отношение элементов костного мозга к жировой ткани 2:1. Окраска по Ван-Гизону.

Критерии исключения: наличие указаний на какие-либо жалобы на область тазобедренного сустава.

Всего была выполнена оценка результатов 51 МСКТ-исследования условно здоровых тазобедренных суставов у пациентов в возрасте от 34 до 65 лет.

Статистическая обработка данных МСКТ проведена с помощью программы «Statistica». Были получены две группы значений шкалы Хаунсфилда для верхнего и нижнего полюсов головки. Группы являются зависимыми, поскольку исследование проводилось в пределах одной головки. В связи с этим для статистической обработки использовали критерий Вилкоксона.

Результаты исследования и их обсуждение

В ходе гистологического исследования выявлено увеличение размеров балок и, как следствие, уменьшение суммарной площади межбалочных пространств во всех препаратах верхнего полюса головки бедренной кости по сравнению с препаратами нижнего полюса (рис. 4). Оценка носила качественный характер. Уже на этом этапе подтвердились данные о большей плотности костной ткани в верхнем полюсе по сравнению с нижним. Полученные данные позволяют ожидать и большую надежность фиксации винтов в верхнем полюсе головки бедра.

При анализе данных МСКТ получено статистически достоверное ($p < 0,05$) различие в костной плотности предполагаемых участков размещения винтов — верхнего и нижнего полюса головки бедра. Медиана костной плотности головки бедра в верхнем секторе составила 401,1 единицы Хаунсфилда, первый квартиль — 340,7, третий квартиль — 434,5. Медиана костной плотности головки бедра в нижнем секторе составила 287,7 единицы Хаунсфилда, первый квартиль — 237,6, третий квартиль — 348. Таким образом, медианы костной плотности верхнего и нижнего полюса головки бедра различаются в 1,4 раза.

Вернемся к возможным вариантам расположения винтов в шейке и головке бедренной кости (см. рис. 1). Введение двух винтов в нижний полюс головки уменьшает прочность фиксации, так как два из трех фиксирующих устройств оказываются в зоне с заведомо меньшей плотностью. При выполнении остеосинтеза шейки бедренной кости тремя винтами следует стремиться к тому, чтобы винты располагались по вершинам треугольника, обращенного основанием вверх.

Согласно уточненной методике проведены 54 операции остеосинтеза шейки бедренной кости (35 женщин, 19 мужчин). Отдаленные результаты оперативного лечения (сроки от 1 до 2 лет с момента операции) отслежены у 38 пациентов. Отмечен лишь один случай миграции фиксаторов (1,85%), несращение перелома диагностировано у 3 пациентов (5,55%). Группу контроля составили 65 пациентов, оперативное лечение которым было проведено без учета полученных в исследовании данных. При анализе отдаленных результатов лечения в контрольной группе выявлено 15 случаев миграции фиксаторов (23,08%), 12 несращений перелома (18,46%). Таким образом, при проведении остеосинтеза шейки бедренной кости с учетом данных, полученных в ходе сравнительного исследования костной плотности головки бедра, отмечается снижение числа миграций фиксаторов и несращений переломов.

Заключение

Таким образом, плотность костной ткани головки бедренной кости в верхнем полюсе больше, чем в нижнем. Для получения более стабильной фиксации при остеосинтезе шейки бедренной кости тремя винтами необходимо, чтобы как можно большее количество фиксаторов располагалось в том сегменте кости, где ее плотность выше. При выполнении оперативного вмешательства следует стремиться к тому, чтобы винты располагались по вершинам треугольника, обращенного основанием вверх.

Литература

1. Лазарев А.Ф., Рогозин А.О., Солод Э.И., Какабадзе М.Г. Особенности эндопротезирования тазобедренного сустава при переломах шейки бедренной кости // Вестн. травматол. и ортопед. 2003. №2. С.3–8.
2. Purbach B., Klöti M., Ochsner P.E. Management of femoral neck fractures at the Liestal canton hospital // Helv Chir Acta. 1993 Mar. V.59 (4). P.533–537.
3. Ткешелашвили З.А., Кавтарадзе Д.А., Цховревшвили В.К. и др. Новый метод погружного стабильно-функционального остеосинтеза при переломах шейки бедренной кости // Стабильно-функциональный остеосинтез в травматологии и ортопедии: Матер. 1-го симпоз. с междунар. участием ассоц. «Остеосинтез», Киев, 4–6 дек. 1990 г. / Под ред. В.Б.Левицкого. Киев, 1991. С.109–110.
4. Ибрагим М.Д. Остеосинтез шейки бедренной кости тремя спонгиозными винтами: Автореф. дис. ... канд. мед. наук. М., 1995. 20 с.
5. Белогурова Л.С. Исследование соединительного элемента при переломе головки бедренной кости // Третья Научно-техническая конференция молодежи и студенчества «Современные проблемы ракетно-космической техники и технологии»: Тез. докл. Харьков: ХАИ, 2006, С.26.
6. Browner B., Levine A., Jupiter J. et al. Skeletal trauma / 4th ed., 2 v.s. Elsevier Inc. Mosby&Saunders, 2009. 2784 p.
7. Гнетецкий С.Ф. Субкортикальный остеосинтез переломов шейки бедренной кости у лиц молодого и среднего возраста (клинико-экспериментальное исследование): Автореф. дис. ... канд. мед. наук. М., 2003. 21 с.

Информация об авторах:

Скороглядов Александр Васильевич, доктор медицинских наук, профессор, заведующий кафедрой травматологии, ортопедии и военно-полевой хирургии педиатрического факультета Российского национального исследовательского медицинского университета им. Н.И.Пирогова
Адрес: 117997, Москва, ул. Островитянова, 1
Телефон: (499) 135-9162
E-mail: 47162@mail.ru

Буренчев Дмитрий Владимирович, доктор медицинских наук, заведующий рентгено-диагностическим отделением Городской поликлиники № 12
Адрес: 127427, Москва, ул. Академика Комарова, 5, корп. 1
Телефон: (495) 726-4260
E-mail: dburenchev@mail.ru

Ивков Алексей Витальевич, кандидат медицинских наук, ассистент кафедры травматологии, ортопедии и военно-полевой хирургии педиатрического факультета Российского национального исследовательского медицинского университета им. Н.И.Пирогова
Адрес: 117292, Москва, ул. Вавилова, 61
Телефон: (499) 135-9154
E-mail: 47162@mail.ru

Сиротин Иван Владимирович, кандидат медицинских наук, ассистент кафедры травматологии, ортопедии и военно-полевой хирургии педиатрического факультета Российского национального исследовательского медицинского университета им. Н.И.Пирогова
Адрес: 117292, Москва, ул. Вавилова, 61
Телефон: (499) 135-9154
E-mail: ivsir@mail.ru

Мотылев Евгений Николаевич, врач-патологоанатом Городской клинической больницы № 64
Адрес: 117292, Москва, ул. Вавилова, 61
Телефон: (499) 134-6327
E-mail: evgeny_2008_@mail.ru

СТРАНИЧКА УЧЕНОГО СОВЕТА РНИМУ им. Н.И.ПИРОГОВА

Информация о защитах диссертаций на соискание ученой степени доктора наук в ГБОУ ВПО РНИМУ им. Н.И.Пирогова Минздрава России

Автор	Тема	Специальность
Батожаргалова Баирма Цыдендамбаевна	Клинико-эпидемиологические, генетические и этнические особенности бронхиальной астмы у подростков Забайкалья	14.01.08 — педиатрия; 03.02.07 — генетика (медицинские науки)
<i>Работа выполнена в обособленном структурном подразделении «Научно-исследовательский клинический институт педиатрии» ГБОУ ВПО РНИМУ им. Н.И.Пирогова Минздрава РФ. Научные консультанты — д.м.н., проф. Ю.Л.Мизерницкий; д.м.н., проф. Р.А.Зинченко. Защита состоялась 19.01.2015 на заседании диссертационного совета Д 208.072.02 (117997, Москва, ул. Островитянова, 1; тел. для справок: (495) 434-8464).</i>		
Козлов Юрий Андреевич	Минимально инвазивная хирургия новорожденных и детей грудного возраста	14.01.19 — детская хирургия
<i>Работа выполнена в ГБОУ ВПО РНИМУ им. Н.И.Пирогова Минздрава РФ. Научный консультант — д.м.н., проф. А.Ю.Разумовский. Защита состоялась 19.01.2015 на заседании диссертационного совета Д 208.072.02 (117997, Москва, ул. Островитянова, 1; тел. для справок: (495) 434-8464).</i>		
Литвин Андрей Антонович	Инфицированный панкреонекроз: компьютерное прогнозирование, профилактика, диагностика и хирургическое лечение	14.01.17 — хирургия; 03.01.09 — математическая биология, биоинформатика (медицинские науки)
<i>Работа выполнена в учреждении образования «Гомельский государственный медицинский университет», Республика Беларусь. Научные консультанты — д.м.н., проф. А.Н.Лызикив; д.м.н. О.Ю.Реброва. Защита состоялась 19.01.2015 на заседании диссертационного совета Д 208.072.03 (117997, Москва, ул. Островитянова, 1; тел. для справок: (495) 434-8464).</i>		